Lane Medical Library

BEITRÄGE

ZUR

ONTOGENIE UND PHYLOGENIE

DER

MAMMARORGANE.

INAUGURAL-DISSERTATION

ZUR

ERLANGUNG DER DOKTORWÜRDE

EINER

HOHEN PHILOSOPHISCHEN FAKULTÄT

DER

KÖNIGLICHEN UNIVERSITÄT ZU GREIFSWALD

VORGELEGT

UND NEBST DEN BEIGEFÜGTEN THESEN ÖFFENTLICH VERTEIDIGT

VON

OSCAR PROFÉ,

GREIFSWALD.

MONTAG, DEN 8. AUGUST 1898,

VORMITTAGS 12 UHR.

Opponenten:

Herr kgl. Departementstierarzt Baranski.
Herr cand. med. Schunke.
Herr cand. med. Flemming.

GREIFSWALD 1898.

Digitized by the Internet Archive
in 2026

https://archive.org/details/IA40154003_0060

HERRN BAUINSPEKTOR A. HANEL

IN BERLIN

IN DANKBARER VEREHRUNG

GEWIDMET

VOM VERFASSER.

Die noch vielfach bestehenden Differenzen in der Beschreibung und Deutung der verschiedenen Entwickelungsstadien der Mammarorgane bei den Säugetieren beweisen, dass die Anschauungen über diese interessante und systematisch wichtige Organgruppe noch nichts weniger als abgeschlossen und spruchreif zu bezeichnen sind. Die noch in wesentlichen Punkten dieses schwierigen Gebietes herrschenden Widersprüche lassen sich unschwer zum Teil auf vorgefasste Meinungen, zum Teil auf ungenaue Beobachtungen, zum Teil aber auch auf die Lücken zurückführen, die trotz der zahlreichen und dankenswerten bisherigen Arbeiten in der vergleichenden Anatomie und Embryologie der Mammarorgane thatsächlich noch klaffen.

Diese thunlichst auszufüllen, ist ein notwendiges Postulat für die Klärung und sichere über den Rahmen der Hypothese hinausgehende Beantwortung der vielen Fragen, die ungeachtet der Verdienste von Gegenbaur[1]) und Huss[2]), ferner der zum Teil sehr beachtenswerten, wenn auch nicht immer einwandsfreien Untersuchungen und Konstruktionen von Klaatsch[3]) sowie der wertvollen neuesten Arbeit von Ruge[4]) noch als offene zu bezeichnen sind.

---

1) Gegenbaur, Bemerkungen über die Milchdrüsenpapillen der Säugetiere. Jena. Zeitschr. für Naturwissenschaften. Bd. VII. — Zur genaueren Kenntnis der Zitzen der Säugetiere. Morphol. Jahrb. Bd. I. 1875.

2) Huss, Beiträge zur Entwickelung der Milchdrüsen bei Menschen und bei den Wiederkäuern. Jena. Zeitschr. f. Naturw. Bd. VII.

3) Siehe die in der Litteraturübersicht citirten Arbeiten dieses Autors.

4) Die Hautmuskulatur der Monotremen und ihre Beziehungen zu dem Marsupial- und Mammarapparate. Aus: Semon, Zoolog. Forschungsreisen in Australien und dem malayischen Archipel. S. Fischer 1895.

Die Entdeckung der Milchlinie und der Hinweis auf ihre Bedeutung durch O. Schultze[1]) hat für das Verständnis der Mammarorgane neue Gesichtspunkte eröffnet, die bisher freilich mehr auf dem Wege der Spekulation, als auf dem mühevoller Forschung gewürdigt sind.

Eine allgemeinere Bedeutung der Milchlinie für die Entstehung der Mammarorgane hat namentlich Bonnet[2]) bestimmter hervorgehoben. Er setzt eine Milchlinie als erste Anlage der Mammarorgane in weit umfassenderer Weise bei den Säugetieren voraus, als alle anderen Autoren. Gleichzeitig hat er die reiche Variation in Zahl und Anordnung der Milchdrüsen und ihrer Ausführungsgänge als Ausdruck einer im Fluss begriffenen Reduktion der Mammarorgane wahrscheinlich zu machen gesucht.

Bei allen polymasten Tieren lassen sich seiner Auffassung nach die Milchorgane auf das ursprüngliche Ausdehnungsgebiet der Milchlinien (von der Achselhöhle bis zur Schamgegend) oder ihrer freilich nach Standort und Ausdehnung sehr wechselnden Reste zurückführen.

Für die Annahme einer weiteren Verbreitung der Milchlinie als der Primäranlage der Mammarorgane spricht ferner gebieterisch die bei Menschen und Tieren mehrfach beobachtete Hypermastie und Hyperthelie; für deren Auftreten in anderer Weise eine befriedigende Erklärung nicht zu finden sein dürfte. Zur weiteren Stütze der gegenwärtig noch strittigen Fragen schien es erwünscht, festzustellen, in wieweit die embryonal oder postembryonal bestehende Hypermastie und Hyperthelie als Hinweis auf das ontogenetisch zurückliegende Stadium einer Milchlinien-Anlage Bedeutung hat. Es war weiter zu eruieren, ob auch

---

[1]) Schultze, O., Über die erste Anlage des Milchdrüsenapparates. Anat. Anz. 1892.

[2]) Bonnet, Die Mammarorgane im Lichte der Ontogenie und Phylogenie. Ergebnisse der Anatomie und Entwickelungsgeschichte von Bonnet u. Merkel Bd. II. 1892.

denjenigen Typen in der That eine Milchlinie oder ein Milchlinienrest zukommt, bei denen bislang ein solcher Nachweis nicht gelungen ist.

Die Wahrscheinlichkeit des vorübergehenden Bestehens einer Milchlinie, beziehungsweise eines Milchlinienrestes, aus dem die typische Anzahl der Milchdrüsen hervorgeht, wächst durch die Ergebnisse der Untersuchung von Burckhard[1]) auch für die Säugetiertypen. Burckhard fand beim Rinde, bei dem bis jetzt keine Spur einer Milchlinie nachgewiesen werden konnte, eine ausgesprochene embryonale Hyperthelie und Hypermastie. Die evidente Reihenstellung der normalen und abortiven Zitzen wies ferner deutlich auf ihr Hervorgehen aus einer Milchlinie hin Die geringen Verschiebungen und seitlichen Abweichungen einzelner Zitzenanlagen sprechen nicht gegen die Möglichkeit der Ableitung dieser reihenständigen Zitzen aus einer Milchlinie (siehe die Tafel der Burckhardschen Arbeit). Denn in ganz ähnlicher Weise habe ich auch beim Schweine, bei dem die Milchlinie ja in voller Ausdehnung zweifellos besteht, kleine Verschiebungen der Zitzen wiederholt beobachtet. (siehe Fig. 1 u. 2 der Taf.) Der in einem an Burckhard gerichteten privaten Schreiben von Klaatsch enthaltene Einwurf, die nicht immer ungestörte Reihenanordnung der Zitzen beanspruche keine Bedeutung für ihre Ableitung aus einer Milchlinie, braucht somit keineswegs von vorneherein als begründet berücksichtigt zu werden.

Der Wert der Hyperthelie und Hypermastie für eine Ableitung der Mammarorgane respektive Zitzen aus einer linienförmigen Anlage erhöht sich vielleicht durch einen von mir zufällig gemachten weiteren Befund. Gelegentlich meiner Untersuchungen an Embryonen von Cervus capreolus, die mir aus

---

1) Burckhard, Über embryonale Hypermastie und Hyperthelie. Anat. Hefte von Merkel und Bonnet. 1897.

der Sammlung des hiesigen zoologischen Instituts durch die Güte des Herrn Professor G. W. Müller zur Verfügung gestellt wurden, fand ich bei einem 10 cm langen männlichen Embryo zwei in einer Linie vor den normalen gelegene accessorische Zitzen, die sich als solche von den ersteren durch ihre geringe Grösse deutlich unterschieden (siehe Fig. 3 der Taf.). Die Stellung der letzteren vor den normalen Zitzen zeigt im Vergleiche der Reduktion der Mammarorgane des Rindes, bei welchem nach den bisherigen Erfahrungen die abortiven accessorischen Zitzen stets hinter dem vordersten normalen Zitzenpaare stehen, dass die Reduktion der Mammarorgane bei zwei verschiedenen Familien der Artiodactylen entweder vom kranialen oder vom kaudalen Ende her platzgreifen kann. Es ist ferner nicht unmöglich, dass das bei dem Reh noch bestehende, aber abortive erste Zitzenpaar beim Rinde schon gänzlich verloren gegangen ist. Dann hätte die Reduktion beim Rinde von vorne und von hinten her platzgegriffen. Mit Sicherheit aber ergiebt sich aus diesem Befunde, dass die Hyperthelie und Hypermastie bei den domestizierten Wiederkäuern nicht etwa nur als eine infolge von Domestikation auftretende Variation, sondern als der Ausdruck einer in Fluss begriffenen Reduktion der ursprünglich in grösserer Zahl angelegten milchproduzierenden und ausführenden Organe aufgefasst werden muss, die, soweit man zur Zeit sehen kann, bei den meisten Säugetieren und ebenso bei Embryonen des Menschen in mehr oder minder auffälliger Weise beobachtet werden kann[1]). Auch ein Vergleich der Zitzenstellung und Zahl bei verschiedenen Typen weist darauf hin, dass auf bestimmte Regionen des Körpers beschränkte einzelne, und mehrere zu Eutern zusammengezogene Zitzen möglicherweise aus einem Milchlinienreste hervorgehen; für den Menschen hat auch Kallius kürzlich einen Milchlinien-

[1]) Schmidt, H., Über normale Hyperthelie menschlicher Embryonen und die erste Anlage der menschlichen Milchdrüse überhaupt. Morpholog. Arbeiten herausgegeben von S. Schwalbe. Bd. VII, H. 1.

rest in der Axillargegend nachgewiesen.[1]) Eine Anordnung von Zitzen, die zunächst ein Hervorgehen aus der Milchlinie nicht vermuten lässt, wie sie sich z. B. bei Hypudaeus arvalis (siehe Fig. 4 der Taf.) und anderen Typen findet, ist das zweifellose Resultat einer sekundären Verschiebung der beim Embryo und beim jugendlichen Tier ursprünglich evident reihenartig angelegten Organe und beweist, dass eine einseitige Betrachtung des Befundes am erwachsenen Organismus zu keineswegs einwandsfreien Schlüssen gegen die Ableitung der Milchorgane aus einer Milchlinie führen muss. Auf die bei vielen Beutlern auffallende unpaare mediane Zitze werde ich später eingehen. Aber nicht nur hinsichtlich der Bedeutung oder des mehr oder minder verbreiteten Vorkommens der erst seit kurzem bekannten Milchlinie stossen wir auf Meinungsverschiedenheiten. Auch die Mammartaschen, das Marsupium und seine Rudimente, die Zitze und die Inguinaltaschen (z. B. des Schafes) unterliegen bezüglich ihrer Phylo- und Ontogenese und ihren Beziehungen zu einander trotz der Untersuchungen von Langer, Gegenbaur, Huss, Klaatsch, Ruge u. a. noch den lebhaftesten Kontroversen.

Gegenbaur bahnte bekanntlich neue Wege in der Auffassung der verschiedensten Zitzenformen an, indem er auf Grund der Untersuchungen seines Schülers Huss und an der Hand eigener Erfahrungen zeigte, dass die bis dahin für gleichwertige Organe gehaltene Saugwarze des Menschen und die Zitze des Rindes völlig verschiedene Gebilde seien. Ausgehend von der Mammartasche der Echidna, einer seiner Meinung nach zur Aufnahme des Eies und später des Jungen dienenden Cutistasche, deren Grund das Drüsenfeld mit den Ausführungsgängen der paarigen Knäueldrüsenkomplexe bildet, zeigte Gegenbaur, dass sich auch in sehr frühen Entwickelungsstadien bei andern Säugern als erste Anlage des späteren Milchorganes eine der Mammar-

1) Kallius, Ein Fall von Milchleiste bei einem menschl. Embryo. Anat. Hefte. 1897.

tasche von Echidna ähnliche Bildung findet. Diese „Mammartaschen-Anlage" entwickelt sich, so weit bekannt, ausnahmslos aus hügelförmig verdickten Zellenanhäufungen des Hornblattes, den „Milchhügeln", von denen sich dann die Cylinderzellenschicht des Stratum Malpighi mehr und mehr in die Tiefe des Koriums senkt. Die Cylinderzellenschicht differenziert sich stets sehr scharf von den die Tasche füllenden kubischen oder polyedrischen Epidermiszellen. Die Hornschicht der Epidermis setzt sich gleichmässig über die Mammartasche hin fort oder bildet zu gewissen Zeiten bei bestimmten Typen eine kleine Einsenkung oder einen soliden Hornpfropf. An der Mammartaschenanlage unterscheidet man die tiefste Partie als Grund, und den Rand als Cutiswall. In den Mammartaschengrund öffnen sich später die Mündungen der Drüsenausführungsgänge. Dieses Gebiet entspricht also dem Drüsenfeld der Echidnatasche. Bekanntlich erhebt sich nun beim Menschen der Mammartaschengrund, das „Drüsenfeld" später kegelförmig über den Cutiswall und bildet so die Mammilla oder Saugwarze. Beim Rind aber bleibt nach Gegenbaur das Drüsenfeld am Boden der Mammartasche in der Tiefe liegen, während der Cutiswall beträchtlich in die Höhe wächst und so mit der angrenzenden Cutis zur Zitze wird. Im ersten Falle verschwindet also dieser Anschauung nach die Mammartaschenanlage nach kurzem Bestehen; im letzteren dagegen bildet sie sich zu einer echten Mammartasche aus und bleibt als „Strichkanal" und „Cysterne" zeitlebens erhalten. Diese beiden Extreme in der Zitzenbildung werden durch alle möglichen Übergangsstufen in den Zitzenbildungen der übrigen Säuger verbunden. Diese Deutung Gegenbaurs gewann rasch Beifall und Einfluss auf die Auffassung der verschiedenen Typen der Säugetierzitzen. Dagegen ist Rein[1]) auf Grund seiner eingehenden Untersuchungen über die Wiederkäuerzitze zu abweichenden Ergebnissen gekommen, die alsdann von

[1]) Rein, Untersuchungen über die embryonale Entwickelung der Milchdrüsen. Arch. f. mikr. Anat. Bd. XX. 1882. S. 431.

Klaatsch teilweise mit Recht, zum Teil aber auch in nicht durchweg überzeugender Weise angegriffen wurden. Die mir in der Klaatschschen Arbeit[1]) nicht ganz stichhaltig erscheinenden Punkte habe ich in den Rahmen meiner Untersuchungen eingezogen; ich komme bei den einzelnen Tierspecies auf die genannten Autoren kurz zurück und verweise im Speziellen auf deren Arbeiten.

Die Reihenfolge der Aufführung der von mir untersuchten Species ist von mir lediglich aus äusseren Gründen gewählt.

Schwein.

Ich beginne mit der Beschreibung und Entwickelung der Mammarorgane beim Schwein nicht nur, weil bei diesem die Milchlinie zuerst gefunden und beschrieben wurde, sondern weil auch die Verhältnisse seiner Mammarorgane zweifellos primitive sind; das Schwein darf somit als Ausgangspunkt für weitere Untersuchungungen an den übrigen placentalen Säugergruppen dienen. Um das Vorkommen oder Fehlen embryonaler Hypermastie und Hyperthelie beim Schwein festzustellen, habe ich ein grosses Material eingehend untersucht. Die Maximalzahl der Zitzen, die ich bei der Untersuchung von 160 Embryonen und 200 erwachsenen Schweinen gefunden habe, betrug 8, die Minimalzahl 5 Zitzenpaare. Die Verteilung erhellt aus nachstehender Tabelle:

	Embryonen	Erwachsene
mit 10 Zitzen	5 = 3,125%	26 = 13 %
„ 11 „	30 = 19,75 „	53 = 16,5 „
„ 12 „	53 = 33,125 „	49 = 24,5 „
„ 13 „	36 = 22,5 „	40 = 20 „
„ 14 „	29 = 18,125 „	30 = 15 „
„ 15 „	4 = 2,5 „	1 = 0,5 „
„ 16 „	3 = 1,875 „	1 = 0,5 „
	160	200

[1]) Klaatsch, Zur Morphologie der Säugetierzitzen. Morphol. Jahrb. Bd. IX, S. 253.

Auch beim Schwein besteht demnach eine embryonale Hypermastie und Hyperthelie und es übertrifft die Zahl der Zitzen bei den Embryonen vielfach die der erwachsenen Tiere. Die abortiven oder accessorischen Zitzen sind meist schon bei jungen Embryonen von den normalen wohl unterscheidbar. Die brustständigen Zitzen neigen am meisten zu abortiver Reduktion. Bei den mit einer grösseren Anzahl von Zitzen verversehenen Individuen ist das vorderste Paar wesentlich weiter kranialwärts gelegen, als das vorderste Paar bei denjenigen Individuen, die nur 5 oder 6 Zitzenpaare tragen. Ferner sind, wie ich in Übereinstimmung mit Kitt beobachtet habe, die brustständigen Zitzen meist geringer entwickelt als die bauchständigen Dies alles weist deutlich darauf hin, dass sich beim Schweine eine von der Brust nach hinten zu fortschreitende Reduktion in der Zahl der Zitzen vollzieht.

Gehen wir nunmehr zu der Beschreibung der Mammarorgane selbst und zu ihrer Entwickelung über.

Der Milchdrüsenkomplex setzt sich aus 5—8 Zitzenpaaren zusammen; nur vier Paare, wie Kitt[1]) angiebt, habe ich niemals beobachten können. Die Zitzen liegen von der Schamgegend bis nach vorne seitlich vom Brustbein und sind niedrig, stumpf-, kegel- bis halbkugelförmig. Ihr Hautüberzug ist haar- und drüsenlos. Nach Kitt sind am freien Ende zwei Ausführungsgänge sichtbar, deren Mündungen durch einen wulstigen Hautring gemeinsam umschlossen werden, sodass man auf den ersten Horizontalabschnitten allerdings nur eine Öffnung findet. Dies ist möglicherweise der Grund, dass Gegenbaur an der Schweinezitze nur einen Ausführungsgang beschreibt. Astley Cooper und Rein haben sich ebenfalls für zwei Ausführungsgänge entschieden, während Klaatsch zu

[1]) Kitt, Th., Zur Kenntnis der Milchdrüsenpapillen unserer Haustiere. Deutsche Zeitschr. f. Tiermed. u. vergl. Pathologie. B. VIII. 1882. S. 245.

dem Resultat gelangt, dass nur ein solcher und zwar sehr kurzer, auf dem höchsten Teil der Zitze gelegener, vorhanden ist, indem 2—3 Milchdrüsen einmünden. Diese Widersprüche können nur durch eine sorgfältige Untersuchung der Entwickelung der Schweinezitze gelöst werden.

Wie O. Schultze fand, tritt schon in sehr frühen Entwickelungsstadien bei Schweineembryonen von 1—2 cm Scheitelsteisslänge eine, von der Basis des vorderen Extremitätenstummels bis in die Inguinalgegend reichende, seitlich nahe der Rücken linie gelegene feine, nur aus Ektoderm bestehende Leiste auf, die „Milchleiste oder Milchlinie". Sie ist, darüber besteht kein Zweifel, die gemeinsame erste Anlage des ganzen Milchdrüsenapparates. Ihr Querschnittsbild gebe ich in Fig. 5 der Taf.

Sehr bald treten spindelförmige, in der Längsachse der Milchlinie verlaufende, stärkere epitheliale Verdickungen, die „primitiven Zitzen" O. Schultzes, auf. Bonnet hat sie treffender als Milchhügel bezeichnet (Fig. 6 der Taf.).

Auch Rein hat diese hügelförmigen Anlagen beschrieben, aber ihre Herkunft aus einer linearen Epithelverdickung nicht gekannt. Während die verbindenden Milchlinienreste spurlos verschwinden, nehmen die Milchhügel an Umfang zu und runden sich ab. Gleichzeitig differenziert sich die Cylinderzellenschicht deutlicher von den übrigen mehr kubisch und polygonal gestalteten zelligen Bestandteilen. Bei gleichzeitiger Abflachung der freien Oberfläche senkt sich der konvexe basale Teil der Anlage tiefer in das darunter befindliche Gewebe des Koriums ein und führt so zu der bekannten Bildung der Mammartaschenanlage, Ihre nächste Umgebung zeichnet sich durch einen beträchtlichen Zellenreichtum aus und entspricht dem „Areolargewebe" Klaatschs. Rein beschreibt die ganze Bildung in diesem Entwickelungsstadium als „zapfenförmige Anlage", ohne ihr einen morphologischen Wert in phylogenetischer Hinsicht zuzuerkennen.

Bei Schweineembryonen von etwa 6 cm Scheitelsteisslänge erhebt sich der Cutisrand um die Mammartaschenanlage als sogen. Cutiswall, ein wenig über die Körperoberfläche, während über der Tasche eine gewisse Verdickung oder Einstülpung der Hornschicht, der sogenannte Hornpfropf, als Rudiment der Mammartaschenhöhle aufgefasst wird. Das Areolargewebe markiert sich in ausserordentlich deutlicher Weise dem übrigen cutanen Gewebe gegenüber durch seine Häufung von zelligen Elementen (Fig. 7 der Taf.). Bei Embryonen von 12 cm Scheitelsteisslänge erhebt sich die stumpf kegelförmige Zitze durch Emporwachsen des Cutiswalles bereits erheblich über die Hautoberfläche, während der Grund der Mammartasche noch unter dem Niveau derselben liegt. Vom Boden der Mammartaschen gehen stets zwei sehr kurze eben in der Anlage begriffene solide Epithelsprossen aus. Gleichzeitig werden die ersten Haaranlagen sichtbar (Fig. 8 der Taf. In dieser Figur ist nur ein Epithelrohr gezeichnet).

Rein bezeichnet diese Sprosse als „sekundäre Epithelanlage und will sie bereits bei 7,5 cm langen Embryonen gefunden haben, was ich nach meinen Untersuchungen an einem zahlreichen Materiale nicht bestätigen kann. Nach Klaatsch sollen die sprossenförmigen Anlagen der Milchdrüsen selbst bei 14,5 cm langen Embryonen noch nicht zu beobachten sein. Ältere Entwickelungsstadien sind von ihm nicht untersucht worden. Bei 16 cm langen Embryonen finde ich die Zitze hoch über das Niveau der Körperoberfläche hervorgetreten. Sie hat jetzt eine stumpfkegelförmige Gestalt mit breiter Basis, und napfförmig vertiefter Spitze. Mit zunehmendem Längenwachstum der Zitze ist nämlich die Mammartasche soweit auf deren Spitze emporgerückt, dass selbst ihr Grund über dem Oberflächenniveau des Körpers liegt. Gleichzeitig hat sich eine Abflachung der Tasche vollzogen. Etwas seitlich, an dem Grunde der Tasche gehen zwei solide etwas weiter in die Tiefe vordringende

Epithelsprossen ab. Die Areolarzone hat sich beträchtlich vergrössert (Fig. 9 der Taf.). Während die Mammartasche sich parallel dem weiteren Wachstum der Zitze mehr und mehr abflacht, senken sich die Epithelsprossen weiter in die Tiefe. Gleichzeitig verdickt sich das Ende derselben kolbig. Bei 20 cm langen Embryonen ist die Mammartasche ganz auf dem Gipfel der Zitze gelegen. Die Sprossen sind die soliden Anlagen der Ausführungsgänge. Nur in ihrem kolbig verdickten cutanwärts gelegenen Ende hat sich ein Lumen gebildet. Von der Wandung dieser dem Milch-Sinus entsprechenden Stelle gehen dann mehrere der Zahl nach wechselnde „sekundäre", nach Rein „tertiäre" Milchdrüsensprossen aus. Das zunächst im Sinus auftretende Lumen setzt sich sehr bald in diese Sprossen fort, während es in dem Teil des Sprosses, der zwischen Sinus und Mammartasche gelegen ist, erst später auftritt. Das Areolargewebe ist auf die nähere Umgebung der Mammartasche beschränkt geblieben, hat sich also nicht mit den Sprossen in die Tiefe gesenkt (Fig. 10 der Taf.).

An der fertiggebildeten Milchdrüse unterscheiden wir somit 1. die in den Sinus einmündenden eigentlichen Milchdrüsengänge, 2. den Sinus selbst und endlich 3. die den letzteren mit der Aussenwelt in Verbindung setzenden Ausführungsgänge.

Als Ausführungsgang wird immer, abgesehen von seiner ontogenetischen Entwickelung und der ihr zu Teil gewordenen verschiedenen Deutung nur derjenige Teil zu bezeichnen sein, welcher bestimmt ist, die Milch aus dem Sammelbehälter nach aussen zu leiten.

Fassen wir unser Untersuchungsergebnis kurz zusammen, so können wir sagen: bei unserem Hausschwein finden sich 10—16 brust- und bauchständige, aus einer typischen, wohl entwickelten Milchlinie hervorgegangene Zitzen.

Die Verminderung in der Zahl derselben geschieht vornehmlich auf Kosten der brustständigen Zitzen. Es vollzieht sich somit eine kranio-kaudalwärts fort-

schreitende Reduktion in den Zitzenreihen. Zu dem Entwickelungsgang der Mammarorgane sind zwei von einander scharf abgesetzte Phasen zu unterscheiden:

1. Die Bildung der Mammartasche;

2. die Bildung der von dieser ausgehenden Epithelsprossen.

Die Zitze besitzt niemals einen, sondern immer zwei, oder in seltenen Fällen sogar drei Ausführungsgänge, welche mittelst des mehr oder minder abgeflachten Mammartaschenrestes gemeinschaftlich ausmünden.

Rind.

Auf die Beschreibung der normalen und accessorischen Zitzen des ausgewachsenen Rindes kann ich unter Hinweis auf die Arbeiten von Kitt[1]) und Burckhard[2]) verzichten. Ich wende mich sogleich zu der noch strittigen Entwickelungsgeschichte der Rinderzitze und schliesse den Ergebnissen meine eigenen Untersuchungen an. Nachdem Huss die Entwickelung der Milchdrüsen beim Menschen und bei den Wiederkäuern genau untersucht und beschrieben hatte, führte Gegenbaur[3]) auf Grund dieser und seiner eigenen Untersuchungen aus, dass die Rinderzitze, aus derselben Primäranlage, wie die des Menschen hervorgeht, aber durch veränderte Wachstumsverhältnisse zu einem von dieser differenten Typus sich ausbildet. Nach ihm entspricht der gesamte Ausführungsgang oder Strichkanal der Rinderzitze der „Mammartasche", deren Grund zur Cisterne (oder dem „Sinus") wird; während sich beim Menschen der Boden der „Mammartasche" hebt und die Oberfläche der Warze bildet. Wir hätten also — die Richtigkeit dieser Deutung vorausgesetzt — beim

[1]) a. a. O.
[2]) a. a. O.
[3]) a. a. O.

Menschen und Rinde zwei ganz verschiedenartig entwickelte Bildungen, die aus ein und derselben Primäranlage hervorgegangen wären.

Auf Grund eigener sorgfältiger Untersuchung über die Wiederkäuerzitze kam dagegen Rein[1]) zu einem völlig abweichenden Ergebnis. Fussend auf seine Untersuchung des Entwickelungsprozesses der Milchdrüsen beim Kaninchen unterscheidet Rein sechs Perioden in der Zitzenbildung, die er der Reihenfolge nach als: hügelförmige, linsenförmige, zapfenförmige, kolbenförmige Periode, als Periode der Knospenbildung und endlich als Periode der Rückbildung der primären und der weiteren Ausbildung der sekundären Epithelanlage bezeichnet.

Die ersten 4 Perioden entsprechen der Ausbildung der „Mammartaschenanlage", wie sie soeben beim Schweine beschrieben wurde. Seine Schilderung der Umbildung seines „sekundären Epithelsprosses" zum Aufführungsgange und zum Sinus entbehrt aber der nötigen Schärfe und Klarheit. Rein sagt: „Auch in diesem Stadium also differiert die Anlage der Wiederkäuer von der entsprechenden Anlage des Kaninchens, so viel ich sehe, wesentlich nur dadurch, dass von der Primäranlage nur eine einzige sekundäre Epithelanlage in die Tiefe wächst, die natürlich unter dem Bilde einer einfachen Verlängerung der Primäranlage erscheint." Als Primäranlage bezeichnet er die „Mammartaschen-Anlage" Gegenbaurs, deren Verlängerung und Umbildung zum Strichkanal also gerade ein Persistieren der Mammartasche im Sinne Gegenbaurs bedeuten würde. Lediglich die Übertragung der beim Menschen und Kaninchen beobachteten Verhältnisse auf die Entwickelung der Rinderzitze bilden den springenden Punkt von Reins Beweisführung, deren Resultat sich kurz dahin zusammen fassen lässt: Der Ausführungsgang oder Strichkanal der Rinderzitze und jeder der Ausführungsgänge

[1]) a. a. O

der Brustwarze des Menschen sind vollkommen homologe Bildungen. Der Sinus oder die Cisterne der Rinderzitze ist nicht „Mammartaschengrund", sondern das kolbig verdickte, mit weitem Lumen versehene Ende des von der später rückgebildeten zapfenförmigen Anlage ausgegangenen „sekundären" Epithelsprosses. Zu demselben Resultat, dass der Ausführungsgang der Rinderzitze und die Ausführungsgänge in der Brustwarze des Menschen vollkommen homologe Gebilde seien, gelangte auch kürzlich Tourneux[1]). Die Erklärung seiner sehr schönen Abbildungen sagt: Le pis de la vache est traversé par un canal excréteur unique que Gegenbaur considère comme une sorte de poche mammaire étirée par suite de l'allongement du mamelon, et ayant pris directement naissance aux dépens du bourgeon mammaire primitif. Les figures ci-contre, qui reproduisent cinq sections longitudinales du petit mamelon sur des embryons de bœuf de plus en plus âgés, feront voir, nous l'espérons, que le canal du pis, dans sa plus grande longueur, se développe exactement de la même façon qu'un canal galactophore chez le fœtus humain, c'est-à-dire qu'il représente un bourgeon émané de la face profonde de l'invagination mammaire primitive qui, seule, peut être considérée comme une poche mammaire. Chez l'homme, plusieurs bourgeons naissent de l'invagination primitive; ici, un seul s'en détache, et c'est pour cette raison qu'il est fort difficile, sinon impossible, de déterminer d'une façon précise la limite qui sépare ces deux formations glandulaires. Die Anschauung Reins bekämpfte Klaatsch[2]) auf Grund seiner bekannten und umfassenden Studien, durch welche er die Deutung Gegenbaurs mit Erfolg zu stützen versuchte. Diese blieb auch thatsächlich nach wie vor die herrschende und ging in alle embryologischen und vergleichend anatomischen Lehrbücher über.

[1]) Tourneux, Atlas d'embryologie. Développement des organes genito urinaires chez l'homme. Lille 1892.

[2]) a. a. O.

Durch die Arbeit von Burckhard[1]), die das Vorkommen einer Milchlinie oder eines Milchlinienrestes beim Rinde wahrscheinlich macht, wurde von neuem an der Gegenbaur-Klaatschschen Theorie gerüttelt. Klaatsch hält nach einer an Burckhard gerichteten privaten Zuschrift nach wie vor an seiner Anschauung fest, dass das Marsupium ein Derivat der Mammartaschen sei.[2]) Da nun beim Rinde das gesamte Mammartaschenmaterial zum Aufbau der Zitzen verwendet wird, so kann sich hier nach Klaatschs Meinung ein Marsupium oder ein Marsupialrudiment, als welches Klaatsch die Milchlinie deutet, nicht finden.

Die in den Auffassungen von Klaatsch und Gegenbaur einerseits und von Rein, Tourneux und Burckhard andererseits bestehenden Differenzen bedürfen also einer Klärung. Ich habe deshalb etwa 30 Rinder-Embryonen in verschiedenen Entwickelungsstadien von 2,5 cm bis 40 cm Scheitelsteisslänge in den Kreis meiner Untersuchungen gezogen, deren Ergebnis ich in folgendem mitteile.

Ein Rinderembryo von 2,5 cm Scheitelsteisslänge zeigt dem unbewaffneten Auge keine sichtbaren Anlagen des Mammarapparates. Mit Hülfe des Mikroskops aber zeigt sich auf Querschnittserien unterhalb des Nabels jederseits von der Mittellinie eine starke rundliche Epithelverdickung, welche die Oberfläche der Umgebung überragt und sich in das Mesenchym einsenkt. Die aus Cylinderzellen bestehende Basalschicht der Epidermis ist deutlich erkennbar (Fig. 11 der Taf.).

---

1) a. a. O.

2) In dieser Zuschrift äussert Klaatsch den Wunsch, Burckhard möge seine Stellung zu den betonten Meinungsverschiedenheiten entweder öffentlich oder privatim kund geben, damit Klaatsch bei späteren Publikationen die Burkhardschen Anschauungen korrekt wiedergeben könne. Da Herr Dr. Burckhardt gegenwärtig nicht in der Lage ist, die Diskussion weiter zu führen, habe ich mir erlaubt, den in dem Briefe Klaatschs geäusserten Wunsch zu berücksichtigen.

Diese Epithelverdickung entspricht also einem in der Umbildung zur Mammartasche begriffenen Milchhügel, wie er von Rein als „hügelförmige Anlage" geschildert wird. Im weiteren Verfolg der Schnittserie findet sich kaudalwärts jederseits noch eine solche umschriebene Epithelverdickung. Wir finden somit im Ganzen vier, der Stellung der normalen Zitzen beim erwachsenen Rinde entsprechende Milchhügel. Die beiden Milchhügel jeder Seite sind durch eine leistenartige epitheliale Verdickung (Fig. 12 der Taf.) verbunden, welche sich kaudal über den hintersten Milchhügel noch fortsetzt, um dann allmählich zu verschwinden. Die Verdickung ist in allen zwischen die Milchhügel und in einigen hinter das kaudale Milchhügelpaar fallenden Schnitten gleichmässig deutlich; sie entspricht somit unzweifelhaft einem Milchleistenrudiment.

Embryonen von 4—5 cm Scheitelsteisslänge lassen vier in der Inguinalgegend gelegene weisse Punkte erkennen, die sich auf Querschnitten unter dem Mikroskop als bereits tief gegen das Corium vorgedrungene Mammartaschenanlagen präsentieren. Ihre Cylinderzellenschicht ist hoch und sehr deutlich. Das die Tasche unmittelbar umgebende Gewebe weist gegenüber dem übrigen Corium einen ausgesprochenen Zellenreichtum auf (Fig. 13 der Taf.).

Bei einigen Embryonen zeigen sich zwischen diesen Taschenanlagen nach jeder Seite gelegene, sehr schwache und nur durch wenige Schnitte verfolgbare epitheliale Verdickungen ohne Spur einer areolaähnlichen Differenzierung im darunterliegenden Mesenchym (Fig. 14 der Taf.). Ganz gleiche und ähnliche Verdickungen findet man zuweilen auch hinter dem kaudal gelegenen Mammartaschenpaare.

Die Übereinstimmung im Aufbau dieser Verdickungen mit den bekannten Querschnittsbildern der

Milchlinie zwingen, sie als einen im Verschwinden begriffenen Rest einer Milchlinie aufzufassen. Eine andere Deutung wäre die, dass wir in diesen Verdickungen abortive Zitzen zu erblicken hätten, die aber, wie ihre von der ausgebildeten Mammartaschenanlage durchaus abweichende Gestaltung zur Evidenz beweist, auch wieder als Derivate einer Milchlinie betrachtet werden müssen.

Bei Embryonen von 6—8 cm Scheitelsteisslänge findet sich eine über die Umgebung bereits deutlich hervortretende Erhebung des Cutiswalles. Die von deutlichem Areolargewebe umgebene Mammartasche ist von nahezu kreisförmiger Gestalt. Auf der Höhe dieser primitiven Zitze findet sich eine Delle. Von ihr aus senkt sich ein keilförmiger Fortsatz verhornten Epithels in das obere Drittel der Mammartasche ein. (Fig. 15 der Taf.).

Rinderembryonen von 10—12 cm Scheitelsteisslänge zeigen deutliche stumpfkegelförmig gestaltete Zitzen. Der Cutiswall hat sich stark erhoben und hat die Mammartasche soweit mit gehoben, dass ihr Grund höher liegt, als das Niveau der die Zitze umgebenden Körperoberfläche. Die Tasche selbst hat eine kolbenförmige Gestalt angenommen mit einem oberen engen, oder Halsteil und einem unteren weiten oder Grundteil. Das Areolargewebe umgiebt die „Tasche" in einer engen Zone. Der „Hornpfropf" hat sich im Gegensatz zu den Angaben von Klaatsch nicht wesentlich weiter in die Tiefe gesenkt (Fig. 16 der Taf.).

Bei 14—16 cm langen Rinderembryonen zeigt die Zitze eine mehr zugespitzte Kegelform, deren Spitze lediglich von Epidermiszellen gebildet wird. Der Hornpfropf senkt sich in diesem Stadium etwas weiter in die Tiefe der Tasche. Die Zitze scheint mehr in ihrem basalen Teile gewachsen zu sein. Dadurch wird die Mammartasche ganz gegen die Spitze vorgerückt. Daneben hat sie eine Abflachung erfahren, gleichwohl ist die oben be-

schriebene Kolbenform mit Hals- und Grundteil noch in charakteristischer Weise zu erkennen. Von dem Grunde der Mammartasche, mitunter etwas seitlich angesetzt, sprosst ein solider Zellstrang in die Tiefe. Ich vermisse aber im Gegensatze zu Klaatsch Eine hochcylindrische Randzellenschicht des Sprosses als Fortsetzung des in der „Mammartasche" deutlich erkennbaren Stratum cylindricum, wie es Klaatsch beschreibt und abbildet. Die den Epithelspross aufbauenden Zellen sind vielmehr alle ganz gleichmässig gestaltet und sind nur durch starke Proliferation von der Basalzellenschicht der Mammartasche produziert. Das Ende des Zapfens verdickt sich mit zunehmendem Wachstum kolbig und enthält, wenn der Spross weiter unter das Niveau der Zitzenbasis vorgedrungen ist, in seinem terminalen Teile ein Lumen (Sinus), welches allmählich auch nach der Mündung zu sich ausbildet. Die Areolarzone umgiebt nur die eigentliche Mammartasche an der Zitzenspitze und dringt nicht mit dem Epithelspross in die Tiefe. In dem Zitzengewebe fällt der grosse Reichtum an Blutgefässen auf. Auf der übrigen Körperoberfläche legen sich nunmehr die ersten Haare an.

Bei Rinderembryonen von 18—20 cm Scheitelsteisslänge (Fig. 18 der Taf.) ist die Zitze noch mehr in die Länge gewachsen, sodass die Mammartasche infolge dessen und infolge einer noch weiter fortgeschrittenen Abflachung nur etwa $^1/_4$ bis $^1/_3$ der Zitzenhöhe einnimmt. Auch hier ist Hals- und Grundteil der Kolbenform noch deutlich erkennbar. Der Hornpfropf reicht nahezu bis zum Grunde der Tasche. Von dem Ende des nunmehr ganz von einem Lumen durchsetzten Epithelstranges oder Ausführungsganges sprossen sekundäre, nach Rein „tertiäre" Epithelzapfen aus, in welche das Lumen des Sinus zum Teil schon hereinreicht. Das den Mammartaschenrest, und nur diesen umgebende Areolargewebe ist hier noch deutlich wahrnehmbar.

Ältere Embryonen lassen für unsere Zwecke wesentlich Wichtiges nicht weiter erkennen. In Fig. 19 der Taf. habe ich

die Zitze eines 28 cm langen Embryos abgebildet. Die „Mammartaschenanlage“ hat sich hier noch weiter abgeflacht, gleichwohl ist auch in diesem Entwickelungszustande noch die eigenartige Kolbenform der Taschenanlage wenigstens auf der einen Seite erkennbar. Areolargewebe ist wenig oder gar nicht mehr als solches differenziert.

Hiermit kann ich die für uns bedeutungsvollen Phasen der Entwickelung der Rinderzitze als beendet betrachten. Ergebnis: Durch den Nachweis einer ausgesprochenen embryonalen Hyperthelie und Hypermastie und die evidente Reihenstellung der normalen und accessorischen Zitzen hat Burckhard wahrscheinlich gemacht, dass auch beim Rinde die Mammarorgane aus einer Milchlinie oder einem Milchlinienreste hervorgehen. Auf Grund meiner an einem umfangreichen Material vorgenommenen Untersuchungen bin ich zu dem Ergebnis gekommen, dass die Milchorgane des Rindes sich thatsächlich aus einem leistenförmigen Milchlinienreste ableiten lassen. Ebenso wie ich beim Schweine gezeigt habe, lassen sich auch beim Rinde zwei scharf von einander getrennte Phasen in der Entwickelung der Mammarorgane unterscheiden, einmal die der Mammartaschenbildung, dann die Phase der Epithelsprossenbildung. Letztere tritt beim Schweine und beim Rinde immer nahezu gleichzeitig mit den Haaranlagen auf.

Der Ausführungsgang der Rinderzitze ist nicht, wie Gegenbaur und Klaatsch behaupten, die persistierende Mammartaschenhöhle. Der Ausführungsgang entwickelt sich vielmehr aus dem primären, nach Rein sekundären, von dem Grunde der Mammartaschenanlage ausgehenden Epithelspross und ist gleichwertig einem der Ausführungsgänge an der Schweinezitze oder an der Brustwarze des Menschen.

Die Mammartasche des Rindes bleibt nicht wie beim Schweine bestehen, sondern sie flacht sich bis zum völligen Verstreichen ab.

Pferd.

Die beiden bilateralen Milchdrüsenkomplexe münden beim Pferde auf einer rechten und einer linken Euterpapille, einem niedrigen, seitlich stark zusammengedrückten Cutiskegel. Die Haut der Euterpapillen ist mit Talgdrüsen und sehr feinen Härchen besetzt. Am unteren Ende jeder Zitze finden sich zwei, mitunter drei Mündungen der Drüsenausführungsgänge. Jeder derselben führt zu einem Sinus, in den dann die Milchgänge einmünden. Von der Entwickelungsgeschichte der Pferdezitze ist verhältnismässig sehr wenig bekannt. Die Schwierigkeit, geeignetes Material zu erhalten und dessen Kostspieligkeit erklärt diese Lücke. Herr Professor Bonnet überliess mir gütigst einige jüngere Stadien und Schnittserien von solchen zur Untersuchung und Beschreibung. Immerhin ist die Untersuchung dieses leider recht spärlichen Materiales für den Zweck meiner Arbeit nicht ganz ohne Belang geblieben und kann auch für weitere Untersuchungen vielleicht von Nutzen werden.

Bei einem Embryo von 1,5 cm Scheitelsteisslänge fand ich bei Durchmusterung der vollständigen Querschnittserie eine seitlich von der Nabelgegend rechts und links bis in die Inguinalregion verfolgbare streifenförmige Verdickung des Hornblattes, die im Gegensatze zu dem sonst noch einschichtigen Hornblatte aus einer oberen, aus sehr flachen Zellen bestehenden und einer unteren aus schlanken Prismenzellen sich aufbauenden Lage bestanden (Fig. 20 der Taf.). Mitosen habe ich in diesem Epithelstreifen nicht zu finden vermocht. Bau und Ausdehnung dieser beiden Streifen legen die Vermutung nahe, dass wir es hier vielleicht mit dem ersten Anfange einer Milchlinienanlage, dem

„Milchstreifen“ H. Schmidts, zu thun haben. Diese Annahme gewinnt an Wahrscheinlichkeit, wenn wir einen etwas längeren, 2,2 cm langen Embryo betrachten (Fig. 21). Bei diesem findet sich eine in derselben Lage und Richtung, wie oben beschrieben, verlaufende deutlich mehrschichtige Epithelverdickung, die indessen nicht ganz soweit nach vorn reicht wie die doppelte Epithelschicht des 1,5 cm langen Embryo. Weitere junge hierauf folgende Entwickelungsstadien standen mir leider nicht zu Gebote. Bei einem dritten weiblichen Embryo von 8 cm Scheitelsteisslänge fanden sich zwei in der Schamgegend dicht neben einander liegende, linsenförmige, schwach hervortretende Erhabenheiten auf dem sich von der Umgebung deutlich absetzenden primitiven Euter. Jede dieser beiden Zitzen bestand aus zwei hinter einander gelegenen Mammartaschenanlagen. Der die beiden Mammartaschen trennende Zwischenraum war verhältnismässig breit, sodass ich aus diesem Bilde im Hinblick auf die Form der Zitze beim neugeborenen und erwachsenen Pferde den Eindruck gewann, als lägen die Mammartaschen jeder Seite ursprünglich eben so weit von einander entfernt, wie beim Rinderembryo und als rückten sie dann nachträglich mehr und mehr an einander. Dem Gedanken, dass jede Zitze des Pferdes gewissermassen durch das Zusammenrücken der zwei getrennten normalen Zitzen jeder Seite zu einer Zitze gebildet werde, hat bekanntlich auch Gegenbaur schon früher Ausdruck gegeben. Es wäre wesentlich, festzustellen, ob die bei der Eselin typische auch beim Pferde mitunter vorkommende dritte Öffnung oder Mammartaschenanlage ebenfalls in der Richtung der die beiden anderen Taschen verbindenden Längslinie gelegen ist. Das ist aber nach den Beobachtungen Bonnets am Euter eines Pferde, fohlen in der That der Fall. Auch beim Pferdeembryo darf also die Hypermastie und typische Reihenanordnung der sehr nahe zusammengerückten Mammarorgane wohl als ein bedeutungsvoller Hinweis auf das Hervorgehen der Mammarorgane aus einem Milchlinienrudiment betrachtet werden.

Erwähnenswert ist noch eine ganz eigentümliche Bildung der embryonalen Pferdezitze, auf die mich Herr Prof. Bonnet hinwies. Bei dem zuletzt beschriebenen 8 cm langen Embryo findet sich auf der Höhe der zwei „Mammartaschen" tragenden Zitze ein die Mündungen beider Taschen kraterartig umfassender Epithelwulst (Fig. 22 der Taf.). Die vollkommen glatten und regelmässigen Begrenzungslinien dieses auf beiden Seiten gleich grossen Kraters, sowie die gleichmässige Beschaffenheit seiner oberflächlichsten Zellschicht und der der Körperepidermis sprechen zusammengehalten mit der vorzüglichen Konservierung des Embryos gegen den Einwand, dass diese Vertiefung etwa durch Abbröckeln des Epithels entstanden sein könne. Da es mir an etwas jüngeren, ebenso wie an älteren Entwickelungsstadien gebrach, so bin ich nicht in der Lage, über die Entstehung oder Bedeutung dieser eigenartigen Bildung weiteres mitzuteilen.

Das Ergebnis dieser, leider nur an einem recht spärlichen Material gemachten Untersuchungen über die Pferdezitze fasse ich kurz dahin zusammen: Es ist nicht unwahrscheinlich, dass auch beim Pferde die zwei bezw. drei Mammartaschen jeder Euterhälfte aus einem Milchlinienrest hervorgehen.

Die Wahrscheinlichkeit dieser Annahme wächst durch den Vergleich der Befunde bei Pferdeembryonen mit sehr ähnlichen Verhältnissen, wie ich sie nunmehr beim Schafe beschreiben will. Die Pferdezitze ist gleichsam durch das Aneinanderrücken und Verwachsen zweier getrennter Zitzen, wie sie sich z. B. beim Rinde finden, entstanden zu denken. Die Mammartaschenanlagen sind ebenso wie beim Rinde abgeflacht oder nur bis auf Spuren erhalten. Jeder Ausführungsgang entspricht dem primären, nach Rein sekundären Epithelspross.

Schaf.

Vom Schafe habe ich hauptsächlich jüngere Entwickelungsstadien eingehender untersucht, teils um Spuren einer eventuell vorhandenen Milchlinie nachweisen zu können, teils um an der Hand embryologischer Untersuchung über die Bedeutung der Inguinaltasche Aufschluss zu erhalten. Diese dem Schafe eigentümlichen Organe hat zuerst Malkmus[1]) genauer untersucht. Er fand die paarige Tasche bei allen wilden und domestizierten Rassen des Schafes und deutete sie in einer allerdings wenig überzeugenden Weise als Rudiment einer Beuteltasche oder eines Marsupiums. Bewiesen hat er diese seine Darlegung meines Erachtens keineswegs und es wurde Klaatsch leicht, die Mängel und Lücken in der Malkmusschen Arbeit hervorzuheben. Weniger leicht wurde es ihm aber, diese Tasche in überzeugender Weise als Mammartasche zu deuten. Er beschreibt die Gestalt der Tasche und ihre Lage in Bezug zu den Zitzen, wie folgt: jederseits befinden sich zwei Zitzen, von denen stets nur je eine, die mediale, sich mächtiger entfaltet. Die laterale bleibt stets an Grösse hinter der medialen zurück. Wieder lateral von dieser, nahezu in Verlängerung einer durch beide Zitzen gezogenen Linie befindet sich jederseits eine Tasche. Sie soll nach Klaatsch ihrer Stellung, ihrer Gestaltung und ihren Grössenverhältnissen nach einer Zitze bei anderen Säugetieren und der von ihm bei Antilope cervicapra beobachteten und beschriebenen „Mammartasche" entsprechen. Nach ihm soll die Tasche beim ausgetragenen Schaffötus kreisförmig sein. Ferner sagt er wörtlich: „Die vollständige Übereinstimmung in der Lagerung der Teile tritt bei dem Schaffötus in Vergleichung mit der Antilope auf das deutlichste hervor."

Diese Schilderungen passen aber zu der Klaatschschen Deutung der Inguinaltasche des Schafes besser, als zu den that-

1) Malkmus, Die rudimentäre Beuteltasche des Schafes. Diss. Erlangen 1887 und Berliner Arch. f. wissensch. Tierheilkunde. B. 1897. S. 1.

sächlichen Befunden. Ich werde hierauf bei Besprechung meiner Untersuchungsergebnisse noch zurückkommen und will den Wert der „Mammartaschen" der Antilope cervicapra einstweilen nicht weiter erörtern, sondern nur bemerken, dass über deren morphologische Bedeutung die embryologische Untersuchung das letzte Wort zu sprechen haben wird.

Das Euter des Schafes trägt gewöhnlich zwei wohlentwickelte Zitzen, vor welchen noch eine oder zwei etwas seitlich gestellte accessorische Zitzen vorkommen können. Mehr als zwei accessorische Zitzen habe ich bei zusammen 446 Embryonen und erwachsenen Schafen niemals beobachten können. Bei Embryonen finden sich accessorische Zitzen relativ häufiger, als bei erwachsenen Tieren. Es besteht also auch beim Schafe eine, wenn auch nur in geringeren Grenzen spielende Hyperthelie und Hypermastie. Lateral von den normalen Zitzen, nicht aber in der Verlängerung der die normale und die accessorische Zitze verbindenden Linie, wie Klaatsch angiebt, findet sich je eine, durch eine Hautduplikatur gebildete Tasche, die sogenannte Inguinaltasche. Ihre mikroskopische Anatomie hat Malkmus genügend erörtert; ich kann also gleich zur Schilderung ihrer Entwickelungsgeschichte übergehen.

Bei 0,9—1 cm langen Embryonen fand ich bei der mikroskopischen Untersuchung jederseits eine lateral vom Nabel bis zur Inguinalgegend verfolgbare, aus sehr hohen Cylinderzellen von dem Hornblatt der übrigen Körperoberfläche unterschiedene Epithelregion. Das unter dieser Epithelschicht befindliche Mesenchym ist zellenreicher, als seine übrigen Partien.

Diese Epithellage stimmt in Form und Verlauf mit der oben beschriebenen und in Fig. 20 abgebildeten Epithelregion des 1,5 cm langen Pferdeembryo vollständig überein. Neuerdings hat Kallius[1]) einen Milchlinienrest auch beim mensch-

[1]) Ein Fall von Milchleiste im menschl. Embryo. Anat. Hefte. 1897. S. 154.

lichen Embryo beobachtet und geschildert, wie dessen bauchwärts auslaufendes Ende sich ebenfalls in Form eines verdickten Ektodermstreifens mit hoher Cylinderzellenschicht präsentiert. In Vergleichung dieser Verhältnisse dürfen wir in dem beschriebenen modifizierten Epithelstrang des Schafembryos die erste Anlage eines Milchlinienrestes vielleicht einen „Milchstreifen" erblicken. Weiter entwickelte 1,5 cm lange Schafembryonen zeigen die Epithellage der besagten Region bereits zwei- und dreischichtig, ähnlich wie ich sie beim Pferdeembryo von 2,2 cm Länge beobachten konnte. Schafembryonen von 2 cm Scheitelsteisslänge zeigen jederseits entweder nur eine oder zwei hintereinander gelegene, noch wenig vertiefte Mammartaschenanlagen im Stadium des Übergangs vom Milchhügel in die Mammartasche. Das Areolargewebe ist bereits deutlich als solches erkennbar. (Fig. 23 der Taf.)

Ein Schafembryo von 2,5 cm Scheitelsteisslänge lässt jederseits eine deutliche Mammartasche erkennen, um welche das Areolargewebe im Corium deutlich zu unterscheiden ist. Auf der Innenseite der hinteren Extremitätenstummeln dicht über der Inguinalfalte tritt ausserdem jederseits eine medial gerichtete, sich scharf absetzende, etwa 1,5 cm lange, also schon in ihrer ersten Anlage recht umfangreiche Hautfalte auf, welcher eine ähnliche, obwohl ungleich schwächer entwickelte, von der Vorderbauchseite ausgehende, zwischen Inguinalfalte und Mammartasche gelegene entgegenstrebt (Fig. 23). Ich bezeichne sie als laterale und mediale Hautfalte. Der Deutung dieser Hautfalten wollen wir einstweilen nicht näher treten. Nur soviel sei gesagt, dass sich eine ähnliche Bildung beim Schwein, Rind oder Pferd nicht findet. Es liegt also nahe, ihr Auftreten beim Schaf auch nicht mit der Zitzen sondern nur mit der Inguinaltaschenbildung in Verbindung zu bringen. Ich finde nur die den späteren normalen bezw. normalen und accessorischen Zitzen zu Grunde liegenden Mammartaschenanlagen, aber keine Spur von

weiteren solchen, etwa als Grundlage für die Inguinaltaschen, wie wir doch nach der Deutung von Klaatsch zu erwarten hätten.

Bei einem 3,5 cm langen männlichen Schafembryo findet sich jederseits ebenfalls nur eine Mammartasche. Die Hautfalten beginnen nicht erst in Höhe der Mammartasche, sondern schon vor derselben allmählich, um in ihrem weiteren Verlauf nach hinten an Höhe zuzunehmen, — die mediale geringer als die laterale — und zwar soweit, dass sie sich etwa in der Mammartaschenregion nahezu berühren. Weiterhin umschliessen die Hautfalten die Taschenöffnung, die endlich weit hinter dem Mammartaschenbezirk blindsackartig endet. Hier finden wir also schon gleichzeitig mit den Mammartaschenanlagen umfangreiche, ganz charakteristische Inguinaltaschen (Fig. 24 a, b, c der Taf.). Die mediale Hautfalte ist sehr oft nur wenig oder gar nicht entwickelt, jedenfalls ist sie, wenn überhaupt angelegt, stets die weitaus schwächere. Bei Embryonen von 4—5,5 cm (Fig. 25) fanden sich jederseits eine oder zwei Mammartaschenanlagen. Die Inguinaltaschenfalten verstreichen entweder allmählich nach hinten oder enden, indem sie einen mehr oder minder tiefen Blindsack umfassen. Die beiderseitigen lateralen Hautfalten konvergieren kaudalwärts und nähern sich oft der Mittellinie soweit, dass wir ein Flächenbild erhalten, welches eine ganz auffallende Ähnlichkeit mit dem von einem jugendlichen Didelphys (Fig. 26) erkennen lässt. Zuweilen treten beide Hautfalten sehr wenig hervor, sodass die Inguinalgegend nur stärker vertieft erscheint.

In Fig. 27 der Taf. ist der die Mammarorgane und das Skrotum tragende, hinter dem Nabel gelegene Teil der Bauchwand eines 17,5 cm langen männlichen Schafembryos abgebildet. Die spitz kegelförmigen, dem vorderen Teil des Skrotumhalses aufsitzenden normalen Zitzen sind 1,5 mm hoch. Nach vorn und etwas zur Seite von diesem sind die ebenso gestalteten, etwas kleineren accessorischen Zitzen gelegen. Die Inguinal-

taschen aber liegen lateral von den beiden Zitzen jeder Seite. Die linke stellt eine zur Verbindungslinie der beiden Zitzen jeder Seite nahezu parallel gestellte, etwa 7,5 mm lange schlitzförmige Vertiefung dar, deren äussere Hautfalte stärker hervortritt, als die innere. Die Tiefe der Tasche beträgt 3 mm. Die 4 mm rechte Tasche wird vornehmlich durch eine breite äussere Falte gebildet, die sich mit ihrem hinteren Ende nach innen und etwas nach vorn in die mediale Hautfalte umschlägt, ohne die Zitzen zu umfassen.

Bei einem weiblichen, 28 cm langen Schafembryo (Fig. 30) wird jede der 3 mm hohen, kegelförmigen, normalen Zitzen seitlich und von hinten von je einer scharf hervortretenden, schräg gestellten Hautduplikatur umfasst, die nach der Mittellinie zu allmählich verstreicht. Zur Bildung der 2,5 mm tiefen linken und der 3 mm tiefen rechten Inguinaltasche trägt noch je eine kleine innere, in die Zitzenbasis übergehende Hautfalte bei.

Fig. 28 der Taf. zeigt die Mammargegend eines weiblichen Schafembryo von 26 cm Scheitelsteisslänge. Die normalen kegelförmigen Zitzen sind 2 mm hoch. Die Afterzitzen sind eben wahrnehmbar. Sie liegen lateral und etwas nach vorne von den Hauptzitzen. Die Inguinaltaschen dagegen liegen seitlich und etwas nach hinten von den normalen Zitzen. Die Hautfalten erheben sich mit ihrem vorderen Ende allmählich aus der inguinalen Region der äusseren Haut, biegen hinter der tiefsten Stelle der Tasche nach innen und etwas nach vorn um und laufen endlich in den basalen Teil der normalen Zitzen aus.

Weiblicher, 16,5 cm messender Schafembryo (Fig. 29 der Taf.). Lateral und vor den zwei normalen 2 mm hohen, kegelförmigen Zitzen liegen zwei accessorische Zitzen, von denen die rechte 0,3 mm, die linke 1 mm hoch ist. Hinter den normalen Zitzen und etwas nach aussen von ihnen finden sich die schlitzförmigen, schräg gestellten Inguinaltaschen. Die linke Tasche ist 3 mm, die rechte 4 mm tief. Die Hautfalten gehen nach innen

und etwas nach vorn umbiegend in die Basis der normalen Zitzen über.

In Figg. 31, 32 u. 33 sind die Zitzen und Inguinaltaschen erwachsener Schafe abgebildet, wie ich sie bei Tieren sowohl weiblichen wie männlichen Geschlechts vielfach beobachtet habe. Die Taschen liegen weit nach hinten und stets lateral von den normalen Zitzen. Die von aussen und vorn nach innen und hinten verlaufenden Hautfalten bilden je eine nach innen und vorne geöffnete Tasche. Denken wir uns die beiden Falten mit ihrem hinteren Ende in einander übergehend, so gewinnen wir die Vorstellung einer typischen Marsupialbildung.

Wir finden bei Embryonen jeder Grösse, bei neugeborenen und erwachsenen Schafen zwar einen grossen Formenreichtum der Inguinaltasche, niemals aber erscheint sie kreisförmig oder ist sie in der Verlängerung der die normale mit der accessorischen Zitze derselben Seite verbindenden Linie gelegen, wie Klaatsch angiebt. Sie liegt vielmehr stets lateral von der Zitzenreihe.

Als wichtig für die Deutung der Inguinaltaschenbildung hebe ich aus deren Entwickelungsgeschichte hervor: Von vorn herein beobachten wir eine faltenartige Ausstülpung der Cutis ohne vorhergehende Epithelverdickung, wie wir sie in den ersten Stadien der Mammartaschen-Entwickelung beobachten. Ferner ist die Inguinaltasche bei Embryonen und erwachsenen Schafen in Durchschnitt und Tiefe immer bedeutend grösser als die Mammartaschenanlage und die spätere Zitze. Die Inguinaltasche liegt niemals in der Verlängerung der die normale mit der accessorischen Zitze jeder Seite verbindenden Linien, sondern stets ausserhalb derselben. Trotz ihrer recht wechselnden Gestaltung ist sie stets mehr spaltförmig als kreisrund.

So gross der Formenreichtum der Tasche sich indessen auch innerhalb der Art und innerhalb der einzelnen induviellen Ent-

wickelung gestalten mag, immer beginnt die Bildung der Inguinaltasche mit Bildung einer Hautfalte, welche nach ihrem histologischen Aufbau, nach ihrer Lage, Ausdehnung, weiteren Entwickelung und Variation, sowie nach ihren Beziehungen zur Muskulatur der Bauchwand nur als ein in Rückbildung begriffener Marsupialrest gedeutet werden kann.

Niemals und in keinem Entwickelungstadium finden wir als erste Anlage dieses eigenartigen Organes eine Mammartaschenanlage, wie sie sich typisch als Entwickelungsstadium bei dem Auftreten der späteren Zitzen findet. Die Auffassung der Inguinaltasche des Schafes als Mammartasche (Klaatsch) ist somit als unzutreffend zurückzuweisen.

Malkmus stützte seine Auffassung der Tasche als rudimentäres Marsupium im wesentlichen durch zwei Punkte, indem er einmal ihre Analogie in der Lage und Richtung sowie in ihrem Aufbau mit der Beuteltasche der Marsupialia hervorhob, ferner, indem er nachwies, dass die Tasche des Schafes mittelst einer Sehnenplatte mit der Sehne des äusseren schiefen Bauchmuskels verbunden ist und sich somit ganz wie die der Beuteltiere verhält. Er hat damit die richtige Deutung dieser Organe angebahnt, die ich hiermit auf Grund meiner embryologischen Untersuchung weiter ausgeführt und strikte bewiesen zu haben hoffe.

Ich stelle die Untersuchungsergebnisse beim Schaf schliesslich kurz zusammen:

Auch beim Schafe müssen wir in Vergleichung mit meinen Befunden beim Pferde und denen von Kallius und H. Schmidt beim Menschen das Hervorgehen der eigentlichen Mammarorgane aus einer Milchlinie oder einen Milchlinienrest als sicher annehmen. Niemals werden mehr als im ganzen 4 Mammartaschen angelegt, nämlich zwei für die normalen und zwei für die accessorischen Zitzen. Nach der Meinung von Klaatsch, der die Inguinaltasche im Gegensatz zu Malkmus als Mammartasche

aufgefasst wissen will, müssten sich als Maximum sechs Mammartaschenanlagen, vier für die Zitzen und zwei für die Inguinaltaschen finden. Das ist nach meinen Untersuchungen niemals der Fall. Die Inguinaltasche legt sich immer später als die Mammartaschen und stets in Form einer seitlich von dieser gelegenen Hautfalte an. Sie kann also in wesentlich anderer Weise somit auch nicht als Mammartasche, sondern als die Anlage eines anderen Organes und zwar nur als die eines rudimentären Marsupiums aufgefasst werden. Mammartaschen- und Marsupium oder Inguinaltaschenanlage sind nach Zeit und Ort, Anlage und Ausdehnung ganz verschiedene Organanlagen.

Schlusswort.

Ehe ich zurückblicke auf die durch vorliegende Arbeit gewonnenen Gesichtspunkte, will ich in aller Kürze die bisher allgemein als richtig anerkannten einschlägigen Auffassungen und Theorien der verschiedenen Autoren anführen und beleuchten.

Die Mammartasche von Echidna persistiert nach Gegenbaur in Form der ersten Anlage jeder Zitze und des dazu gehörigen Drüsenkomplexes bei allen Säugern mit Ausnahme des Schnabeltieres, dessen Mammarapparat wahrscheinlich eine durch die veränderte Lebensweise bedingte Reduktion erfahren hat. (Ruge). Die Übereinstimmung der Mammartasche von Echidna mit der gleichnamigen embryonalen Anlage der Säugetierzitze nehmen wir mit Gegenbaur, ehe wir eine andere, überzeugendere Deutung besitzen, zunächst als feststehend an. Aber erst genaue embryologische Untersuchungen über die Anlage der Mammartasche bei Echidna werden diese Anschauung noch endgültig zu begründen

und zu stützen haben, soferne sie einwandsfrei ein und dieselbe Art der Anlage für die Mammartasche der Echidna und der Säugetierzitze feststellen. Ob es bei Echidna eine embryonale Mammartaschenanlage giebt oder nicht, ist bei dem gegenwärtigen Stand unserer Kenntnisse eine noch offene Frage. Dass die Mammartaschen von Echidna, wie Gegenbaur annimmt, zur Aufnahme des Eies oder Jungen verwendet werden, ist nach den neueren Arbeiten von Klaatsch und Ruge nicht anzunehmen. Damit fällt auch die Annahme, dass irgend eine Mammartasche eines placentalen Säugetiers in dieser Weise als Brutorgan verwendet wird. Hierzu dient der periodisch sich bildende und rückbildende Brutbeutel der Echidna oder das Marsupium.

Wir haben gesehen, wie sich die Mammartasche bei den placentalen Säugetieren in verschiedenartiger Weise umzuwandeln vermag. Aber dies geschieht nach der vorliegenden Arbeit, welche die Untersuchungen Reins, abgesehen von dessen Deutungen, zum grossen Teil als richtig bestätigt, auch nicht in so excessiv divergenter Weise, als bisher von Gegenbaur u. a. angenommen wurde. Beim Menschen erhebt sich das Drüsenfeld, stülpt den Grund der Mammartasche nach aussen um, und wird so ein Teil der Warzenoberfläche. Beim Schwein hingegen bleibt die Mammartasche in Gestalt des sehr kurzen gemeinschaftlichen Mündungsstückes der zwei resp. drei Ausführungsgänge erhalten. Als einen Übergang von der Schweine- zur Menschenzitze ist die Rinderzitze zu betrachten, bei welcher die Mammartasche durch Abflachung noch mehr, nahezu vollkommen schwindet. Die Annahme, dass beim Rinde eine mit relativ grosser Höhle ausgestattete Mammartasche zeitlebens bestehen bleibt, hat sich, wie ich mit Rein und Tourneux zeigen konnte, als irrtümlich erwiesen. Wahrscheinlich lassen sich die Zitzen aller übrigen Säuger diesen Typen und ihren Übergangsformen einreihen.

Die Mammartaschen aller bislang untersuchten Säuger entwickeln sich stets aus Milchhügeln, welche ihrerseits wieder aus einer Milchlinie oder einem Milchlinienrest hervorgehen. Die Milchlinie wurde von Klaatsch als Marsupialrudiment gedeutet. Die Beweisführung dieser seiner Deutung ist indessen insofern als eine unzulängliche zu bezeichnen, als er grundlegende Unterschiede in der Anlage der beiden Organe, die das eine Mal doch nur eine Epithelleiste, das andere Mal aber eine Cutiseinstülpung ist, nicht gebührend gewürdigt hat. Die Milchlinie besteht nach allgemeiner Übereinstimmung lediglich aus dem epithelialen Material des Hornblattes ohne jegliche Beteiligung der Cutis. Das Marsupium aber ist eine Hautfalte, bestehend aus Epidermis und allen Komponenten der Cutis. Ferner liegen die Milchhügel, wie schon Bonnet betonte, nicht, wie Klaatsch wörtlich und bildlich darstellt, an der medialen Seite der Milchlinie, sondern sie sind spindelförmige Verdickungen der Längsachse der Milchlinie selbst. In unlösbare Widersprüche gerät Klaatsch aber bei Erörterung der Frage, welche von beiden Bildungen, Mammartasche oder Marsupium, die primäre ist. Bekanntlich kommt Klaatsch nach dem bei Phalangista und Perameles gemachten Befunde, nach welchem ein Teil des Mammartaschenmateriales zum Aufbau des Marsupiums beitragen soll, zu dem Schlusse, das Marsupium sei aus den Mammartaschen hervorgegangen. Zu demselben Ergebnisse haben ihn seine Untersuchungen an dem Marsupium und der Mammartasche an der erwachsenen Echidna geführt[1]), deren Mammartaschen zu einer unpaaren Bildung zusammenfliessen und so das Marsupium bilden sollen. Hiernach wäre also in der paarigen Anlage der Mammarorgane, d. h. der Mammartaschen der ursprüngliche Zustand gegeben. Gleichzeitig mit Klaatsch trat dagegen

[1]) Studien zur Geschichte der Mammarorgane. I. Teil. Die Taschen der Beutelbildungen am Drüsenfeld der Monotremen aus Semon: Zoologische Forschungsreisen etc. 1895.

C. Ruge[1]) dafür ein, dass das Marsupium etwas Primitives wäre, und, dass die Bildung von Mammartaschen an die Entfaltung der Drüsenkörper gebunden als von dem Marsupium vollkommen unabhängige Bildungen sekundärer Natur zu betrachten seien.

Gegen Klaatschs Deutung der Milchlinie als Marsupialrudiment spricht ferner der zweifellose Befund beim Eichhörnchen, welches in frühen embryonalen Entwickelungsstadien jederseits zwei nahezu parallel gerichtete Milchlinien erkennen lässt, eine Einrichtung die nach der Auffassung von Klaatsch keineswegs verständlich wäre. Jedenfalls soll mit dieser ersten Anlage des Säugeapparates lediglich eine grössere Menge der späteren Zitzen ermöglicht werden. Weiterhin finden wir bei Didelphyden medial von den beiden der Milchlinienanlage entsprechenden Zitzenreihen eine oder einige mehr oder minder symmetrisch gelegene Zitzen. In Bronns „Klassen und Ordnungen des Tierreichs" findet sich eine Abbildung (nach Thoms) von Didelphys Meuseli, die ich als Textfigur wiedergebe, da sie mir von wesentlicher Bedeutung für das einheitliche Prinzip in den verschiedenen Erscheinungsformen des Mammarapparates zu sein scheint. Innerhalb der Zitzenreihen a b und a_1, b_1 finden sich fünf Zitzen, die jederseits eine zweite innere, wenngleich erheblich kürzere Zitzenreihe c d und c_1 d unschwer erkennen lassen. Dieses Verhalten bildet gewissermassen eine Vermittelungs- und Übergangsform zwischen der Anordnung einer doppelten Anlage der

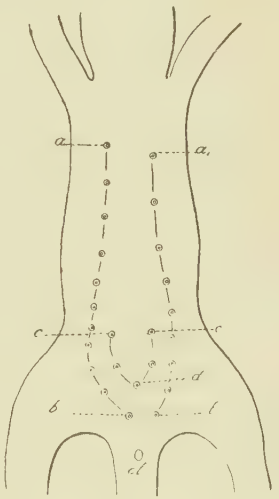

Fig. 1.

[1]) Muskulatur der Monotremen, ihre Beziehung zu dem Marsupial- und Mammarapparate. Ebenda 1895.

Zitzenreihen beim Eichhörnchen einerseits und der Anordnung der Zitzen derjenigen Marsupialier andererseits, bei denen sich innerhalb der beiden Reihen a b und $a_1 b_1$, eine einzige central gestellte Zitze findet, die uns als eine Reduktion der Zitzen c d und $c_1 d$ bei Didelphys Meuseli wohl verständlich ist.

Nun entwickeln sich aber, wie wir gesehen haben, die Mammartaschenanlagen der placentalen Säugetiere aus der Milchlinie, welche Klaatsch als Marsupialrudiment auffasst, und zwar verhältnismässig spät nach deren Auftreten. Es würden sich also gerade im Gegensatze zu seiner Auffassung die Mammartaschen aus dem Marsupium entwickeln, falls wir die Milchlinie als Marsupialrudiment deuten wollten. Wenn weiter das Marsupium aus den Mammartaschen ableitbar wäre, könnten doch nicht beide wohl entwickelte Bildungen neben einander bestehen, wie es doch thatsächlich bei allen Beutlern der Fall ist. Mit Hilfe der vergleichenden Anatomie und Embryologie und auf Grund der entwickelungsgeschichtlichen Untersuchungen der Zitzenbildung und der Anlage der rudimentären Beuteltasche des Schafes muss ich mich entschieden auf Seite Ruges stellen und komme zu dem zwingenden Schluss, dass das Marsupium als eine nach Ort und Zeit seines Auftretens von der „Mammartaschenanlage" aller Säuger völlig abweichende Bildung zu betrachten ist und dass beide Organe unabhängig von einander bestehen können.

Im übrigen verweise ich auf die an den gleichen Objekten, nämlich der Echidna und an Ornithorhynchus gewonnenen, sich aber in vielen prinzipiellen Fragen diametral zuwiderlaufenden Ergebnisse von Klaatsch und Ruge, welche uns zeigen, wie wenig spruchreif diese Verhältnisse zur Zeit sind, und beschränke mich auf ein paar Worte über die Bedeutung der Milchlinie. Ehe man einer phylogenetischen Bedeutung dieses Primitivorganes näher zu treten sich gezwungen sieht, ist die Frage erlaubt, ob die Milchlinie nicht einfach mit anderen ähnlichen Leistenbildungen im Embryo, wie uns solche als Primitivanlage

für andere nachträglich ebenfalls in Reihen sich abgliedernde epitheliale Organe beobachtet werden können, aufzufassen ist.

Wir beobachten z. B. in der ersten Anlage der Spinalganglien, der bekannten Spinalganglienleiste, ferner in der Bildung der Schmelzleiste der Zähne durchaus ähnliche und allgemein bekannte Vorgänge. Eine ebensolche leistenförmige Anlage führt zur Bildung der Seitenorgane bei den Fischen und Urodelen.

Es ergiebt sich aus diesen linien- oder leistenförmigen ersten epithelialen Anlagen für ganze Reihen unter sich gleichwertiger Organe immer wieder aufs klarste, dass der Organismus, anstatt die vielen Organe vereinzelt anzulegen, zuerst gleichsam das Areal für deren Anlage bestimmt und dort das Baumaterial anhäuft, aus dem dann in kürzester Zeit, oft wie mit einem Schlage die Organe sich gleichzeitig differenzieren. Dass mit der Leistenform der Anlage ein Abweichen von der wichtigen Reihenstellung, also eine im Interesse der Erhaltung des Jungen und der Art unvorteilhafte Verschiebung der Mammarorgane besser vermieden wird, als wenn diese einzeln angelegt würden, will ich, namentlich in Bezug auf die Verschiebung der ventralen Hautbezirke, auf denen die Milchdrüsenanlagen von ihrer ursprünglich mehr dorsalen Anlage allmählich ihrer bleibenden Lage genähert werden, hier nur angedeutet haben, ohne näher auf diesen Punkt einzugehen.

Ich halte es bei dem gegenwärtigen Stand unserer Kenntnisse für überflüssig, der Milchleiste eine weitere phylogenetische Bedeutung, wie es von vielen Seiten geschieht, zuzuerkennen. Ich glaube vielmehr, dass wir bei der oben geäusserten Auffassung eine Menge von Irrtümern umgehen, die bei verfrühten Versuchen phylogenetischer Deutungen dieses Primitivorganes einstweilen unvermeidlich sind. Ein weiterer Überblick über Vorkommen, Ausdehnung und Verwendung der Milchlinie bei den Säugetieren wird zeigen,

ob die von mir geäusserte Auffassung richtig ist oder nicht. Jedenfalls aber wird noch manche Arbeit nötig sein, um in sicherer Weise, als zur Zeit, die Ableitung dieses interessanten Primitivorganes zu ermöglichen.

Es ist mir eine angenehme Pflicht, Herrn Prof. Dr. Bonnet für die Anregung zur Bearbeitung des abgehandelten Themas und sein demselben gewidmetes Interesse meinen herzlichsten Dank in ebenso tiefgefühlter Weise auszusprechen, wie Herrn Professor Dr. G. W. Müller für seine freundliche Unterstützung mit wertvollem Material.

Litteratur-Verzeichnis.

1. Benda, Das Verhältnis der Milchdrüse zu den Hautdrüsen. Dermatologische Zeitschrift von Dr. O. Lassar 1893.
2. Beard, The Birth-period of Trichosurus vulpecula. Zoolog. Jahrbücher. Herausgegeben von Prof. Spengel, Giessen. Bd. XI. 1897.
3. Bonnet, Grundriss der Entwickelungsgeschichte der Haussäugetiere. 1891.
4. — Vergleichende Histologie der Haussäugetiere. Herausgegeben von Dr. W. Ellenberger. Berlin 1887.
5. — Die Mammarorgane im Lichte der Ontogenie und Phylogenie. Ergebnisse der Anatomie und Entwickelungsgeschichte von Merkel und Bonnet. Bd. II. 1893.
6. Burckhard, Über embryonale Hypermastie und Hyperthelie. Ergebnisse der Anatomie und Entwickelungsgeschichte von Merkel und Bonnet 1897.
7. Ellenberger, Grundriss der Histologie der Haussäugetiere. 1888.
8. Franck, Handbuch der Anatomie der Haustiere. 1882.
9. Fürstenberg, Die Milchdrüsen der Kuh. 1868.
10. Gegenbaur, Zur genaueren Kenntnis der Zitzen der Säugetiere. Morph. Jahrbuch. Bd. I.
11. — Zur näheren Kenntnis der Mammarorgane von Echidna. Morpholog. Jahrbuch Bd. IX.
12. — Bemerkungen über die Milchdrüsenpapillen der Säugetiere. Jenaische Zeitschrift für Medizin und Naturwissenschaften. Bd. VII. 1875.
13. Gurlt, Handbuch der Anatomie der Haustiere. 1871.
14. Hertwig, O., Lehrbuch der Entwickelungsgeschichte.
15. Huss, Beiträge zur Entwickelungsgeschichte der Milchdrüsen beim Menschen und bei Wiederkäuern. Jen. Zeitschrift für Medizin und Naturw. Bd. VII. 1873.
16. Katz, Zur Kenntnis der Bauchdecken und der mit ihr verknüpften Organe bei den Beuteltieren. Zeitschrift für wissenschaftl. Zoologie. Bd. 36. 1881—82.
17. Kallius, Ein Fall von Milchleiste bei einem menschl. Embryo. Anatom. Hefte. Merkel u. Bonnet. 1897.
18. Kitt, Zur Kenntnis der Milchdrüsenpapillen unserer Haustiere. Deutsche Zeitschr. f. Tiermedizin u. vergl. Pathol. Bd. VIII.
19. Klaatsch, Morphologie der Säugetierzitze. Morpholog. Jahrb. Bd. IX.

20. Klaatsch, Über die Beziehungen zu Mammartaschen und Marsupium. Morpholog. Jahrb. Bd. XVII.
21. — Über Mammartaschen bei erwachsenen Huftieren. Morpholog. Jahrb. Bd. XVIII.
22. — Neues über Mammartaschen. Bd. 20.
23. — Über Marsupialrudimente bei Placentatieren. Morpholog. Jahrb. Bd XX.
24. — Über die Mammartaschen und das Marsupium von Echidna. Verhandl. der anatom. Gesellschaft 1895.
25. — Die Taschen- und Beutelbildungen am Drüsenfeld der Monotremen. 1895. Aus Semon. Forschungsreisen.
26. Kölliker, A., Grundriss der Entwickelungsgeschichte. 1884.
27. Langer, Über den Bau und die Entwickelung der Milchdrüsen. Denkschrift der Kais. Akad. der Wissenschaften zu Wien. Bd. III. 1857.
28. Leisering u. Müller, Handbuch der vergleichenden Anatomie der Haussäugetiere.
29. Malkmus, Die rudimentäre Beuteltasche der Schafe. Inaug.-Diss. Erlangen. 1887.
30. Mehnert, E., Biomechanik erschlossen aus dem Prinzipe der Organogenese. 1898.
31. Rein, Untersuchungen über die embryonale Entwickelungsgeschichte der Milchdrüse. Max Schultzes Archiv f. mikrosk. Anat. Bd. XX 1882.
32. Ruge, Die Hautmuskulatur der Monotremen und ihre Beziehungen zu dem Marsupial- und Mammarapparate. (Semon, Forschungsreisen) 1895.
33. Schmidt, H., Über normale Hyperthelie menschlicher Embryonen und über die erste Anlage der menschlichen Milchdrüsen überhaupt. Morpholog. Arbeiten von Schwalbe 150. VII. Heft 1.
34. Schultze, O., Über die erste Anlage des Milchdrüsenapparates. Anat. Anz. 1892.
35. Beitrag zur Entwickelungsgeschichte der Milchdrüsen. Verhandlungen der physikalisch-medizinischen Gesellschaft zu Würzburg. 1893.
36. Talma, S., Beitrag zur Histogenese der weiblichen Milchdrüse. Schultzes Archiv für mikroskop. Anat. Bd. XX. 1882.
37. Tourneux, F., Atlas d'embryologie. Développement des organes génito-urinaires chez l'homme. Lille 1892.
38. Unger, Beiträge zur Anatomie und Physiologie der Milchdrüse. Anat. Hefte von Merkel u. Bonnet. 1898.
39. Wiedersheim, Grundriss der vergleichenden Anatomie der Wirbeltiere. 3. Aufl.

Figuren-Erklärung.

Fig. 1. Gesäuge eines Schweineembryo von 20 cm Scheitelsteisslänge.

Fig. 2. Gesäuge eines Schweinembryo von 12 cm Scheitelsteisslänge. Auf der linken Seite finden sich 6, auf der rechten 7 Zitzen, deren sechste eine Verschiebung gegen die Mittellinie erfahren hat.

Fig. 3. Männlicher Embryo von Cervus capreolus 10 cm Scheitelsteisslänge. Vor den normalen Zitzen $z_1 - z_4$ findet sich jederseits eine accessorische a_1 und a_4.

Fig. 4 a. Erwachsenes Weibchen von Hypudaeus arvalis.

Fig. 4 b. Neugeborenes Exemplar von Hypudaeus arvalis.

Fig. 5. Querschnitt der Milchlinie eines 1 cm langen Schweineembryo.

Fig. 6. Milchhügel eines 1,5 cm langen Schweinembryo mit bereits, wenn auch gering differenzierter Areolarzone az.

Fig. 7. Primitive Zitze oder „Mammartasche" eines Schweinembryo von 6,5 cm Scheitelsteisslänge. ep Epidermis. cz Cylinderzellenschicht. cw Cutiswall mit „Mammartasche". g Blutgefässe.

Fig. 8. Primitive Zitze eines 12 cm langen Schweineembryo mit beginnenden Epithelsprossen und Haaranlagen. sp Epithelspross. hr Haaranlage. hp Hornpfropf.

Fig. 9. Schweine-Embryo von 16 cm Scheitelsteisslänge. Zitze mit weiter entwickelten Anlagen der Ausführungsgänge sp_1. hr = Haaranlage.

Fig. 10. Zitze eines 20 cm langen weiblichen Schweinembryo L. Die Epithelsprossen, Ausführungsgänge sp_1, sind in die Tiefe gewachsen. An ihrem terminalen Teile sind sie mit einem Lumen versehen. Gleichzeitig zeigt sich beginnende Sprossenbildung der Milchdrüsengänge, sekundäre Sprossen, nach Rein tertiäre sp_2.

Fig. 11. Milchhügel eines 2,5 cm langen Rinderembryo.

Fig. 12. Linienartige epitheliale Verdickung desselben Embryo, 2,5 cm, welche die beiden Milchhügel jeder Seite mit einander verbindet, Milchlinienrest.

Fig. 13. Rinderembryo von 5,0 cm Scheitelsteisslänge „Mammartaschenanlage" mit deutlicher Areolarzone.

Fig. 14. Milchlinienrudiment zwischen den „Mammartaschen" desselben Embryo 5 0 cm.

Fig. 15. Primitive Zitze eines 7,5 cm langen männlichen Rinderembryo. Kreisförmige „Mammartasche" mit deutlicher Areolarzone etwas über das Niveau der Körperoberfläche erhoben.

Fig. 16. Primitive Zitze eines 10,5 cm langen weiblichen Rinderembryo. Die „Mammartaschenanlage" ist kolbenförmig. Hals- und Grundteil sind zu unterscheiden Die Zitze ist gewachsen.

Fig. 17. Zitze eines 16 cm langen weiblichen Embryo. Die Zitze ist noch weiter in die Höhe gewachsen und hat damit die „Mammartasche" gehoben, die ihrerseits eine Abflachung erfahren hat. Von ihrem Grunde ist ein Epithelspross in die Tiefe gewachsen. Areolarzone auf die unmittelbare Umgebung der „Mammartaschenanlage" beschränkt.

Fig. 18. Weiblicher Rinderembryo von 20 cm Scheitelsteisslänge. Die stark abgeflachte „Mammartasche" nimmt die Spitze der kegelförmigen noch weiter ausgezogenen Zitze ein Von dem Ende des Epithelsprosses oder Ausführungsganges nehmen die sekundären Sprossen oder Milchgänge ihren Ausgang.

Fig. 19. Rinderzitze von einem 28 cm langen weiblichen Embryo. Die stark abgeflachte „Mammartasche" lässt auf der einen Seite noch die S-förmige Biegung der Kolbenformen erkennen.

Fig. 20. Gesamtquerschnitt durch einen 1,5 cm langen Pferdeembryo geführt. ml. Milchlinienanlage, eigentümlich differenziertes Ektoderm in der Inguinalgegend.

Fig. 21. Milchlinienrudiment in der Inguinalgegend eines 2,2 cm langen Pferdeembryo.

Fig. 22. Schnitt durch eine „Mammartasche" eines 8 cm langen weiblichen Pferdeembryo. ew kraterförmiger Epithelwulst.

Fig. 23. Querschnitt durch die linke Inguinalgegend und „Mammartasche" eines 3,5 cm langen Schafembryos. vb vordere Bauchwand. ek hintere Extremitätenknospe. mt „Mammartasche". lhf laterale Hautfalte.

Fig. 24 a. b. c. Cranio kaudalwärts folgende Querschnitte durch die Hinterbauchgegend eines 3,5 cm langen Schafembryo Die Hautfalte lhf bildet nach hinten einen Blindsack, nahe dessen caudalem Ende der Schnitt 24 c geführt ist. sc Scrotalanlage. mhf medialer Teil der Hautfalte.

Fig. 25. Querschnitt der Euterge gend eines 6 cm langen Schafembryo. Hautfalte ohne Blindsackbildung.

Fig. 26. Jugendliche Didelphys von 8 cm Scheitelsteisslänge

Fig. 27. Bauchwand nebst Scrotum und Inguinaltaschen eines 17,5 cm langen männlichen Schafembryo

Fig. 28. Bauchwand eines 26 cm langen weiblichen Schafembryo

Fig. 29. Dasselbe eines 16,5 cm langen weiblichen Schafembryo

Fig. 30. Dasselbe eines 28 cm langen weiblichen Schafembryo

Figg. 31, 32 und 33. Euter, Zitzen erwachsener Schafe

} mit Inguinaltaschen.

Die Figuren 1—4 b und 27—30 sind in normaler Grösse, die Figuren 31—33 auf die Hälfte verkleinert wiedergegeben.

Curriculum vitae.

Ich, Oscar Profé bin am 5. Februar 1871 zu Kletzko im Kreise Gnesen als Sohn des nunmehr verstorbenen Königlichen Distrikts-Kommissarius Heinrich Profé geboren. Ich bin evangelischer Konfession.

Meinen Schulunterricht genoss ich auf dem Falk-Real-Gymnasium zu Berlin.

Im Jahre 1894 wurde ich als Tierarzt approbiert. Ich habe des weiteren naturwissenschaftliche Studien an den Universitäten Berlin, Rostock und Greifswald getrieben und hörte Vorlesungen bei den Herren Professoren und Dozenten:

Müller, F. E. Schultze, Schmaltz, Rawitz (Berlin), Blochmann, Will (Rostock).

Ihnen allen statte ich an dieser Stelle meinen herzlichsten Dank ab.

Thesen.

1. Die Einwanderung der Leberegel erfolgt nicht durch den Ductus choledoctus sondern auf dem Wege der Blutbahn.

2. Die Milchlinie steht in keinerlei Beziehung zum Marsupium.

3. Die Übereinstimmung im Bau der Ringelwürmer und der Gliedertiere beruht lediglich auf Konvergenz und nicht auf Verwandschaft.